На правах рукописи

РЕПИНА ЭВЕЛИНА АНДРЕЕВНА

ТАКТИКА ЛЕЧЕНИЯ ДЕТЕЙ С ГИПЕРПЛАЗИЕЙ КРОВЕНОСНЫХ СОСУДОВ В ЧЕЛЮСТНО-ЛИЦЕВОЙ ОБЛАСТИ.

14.01.14 – Стоматология

Автореферат

диссертации на соискание ученой степени

кандидата медицинских наук

Москва – 2013

Работа выполнена в ФГБУ «Центральный научно-исследовательский институт стоматологии и челюстно-лицевой хирургии» Министерства здравоохранения России.

Научный руководитель:
Заслуженный деятель науки РФ,
д.м.н., профессор Рогинский Виталий Владиславович

Научный консультант:
д.м.н., профессор Котлукова Наталья Павловна

Официальные оппоненты:
Неробеев Александр Иванович – д.м.н., проф., руководитель отдела разработки высокотехнологичных методов реконструктивной челюстно-лицевой хирургии ФГБУ «ЦНИИС и ЧЛХ» Минздрава России.

Топольницкий Орест Зиновьевич – д.м.н., профессор, заведующий кафедрой детской хирургической стоматологии и челюстно-лицевой хирургии ГБОУ ВПО «Московский государственный медико-стоматологический университет им. А.И.Евдокимова» Минздрава России.

Ведущая организация: ГБОУ ВПО «Тверская государственная медицинская академия» Министерства здравоохранения Российской Федерации.

Защита состоится «26» июня 2013 г. в 10 часов на заседании Диссертационного совета (Д 208.111.01) в ФГБУ «Центральный научно-исследовательский институт стоматологии и челюстно-лицевой хирургии» Минздрава России по адресу: 119991, Москва, ул. Тимура Фрунзе, д.16 (конференц-зал).

С диссертацией можно ознакомиться в библиотеке ФГБУ «ЦНИИС и ЧЛХ» Минздрава России.
Автореферат разослан «24» мая 2013 г.

Ученый секретарь
Диссертационного совета,
кандидат медицинских наук И.Е.Гусева

ОБЩАЯ ХАРАКТЕРИСТИКА РАБОТЫ

Актуальность темы. Патологические образования из кровеносных сосудов представлены большим спектром проявлений – от незначительных по площади и объему изменений окраски кожи до обширных разрастаний, вызывающих серьезные эстетические и функциональные осложнения. Так называемые инфантильные гемангиомы, определяемые по классификации В.В.Рогинского с соавт. (2011г.) как гиперплазия кровеносных сосудов (ГКС), составляют самую большую группу из них, поражая, по разным данным, от 2-3% до 10% детей первого года жизни (Ю.Ф. Исаков, 2009; Е.В. Кожевников, 2009; E.Boscolo, 2008; L.Weibel, A.Bruckner, 2009; G.Holcomb, 2010). В области головы и шеи локализуются 68-80% из них (Ю.В. Стрыгина, 2005; Ю.Ф. Исаков, 2009; A.Bruckner, I.Frieden, 2003; O.Enjolras, 2007), в связи с чем вопросы, связанные с их лечением, представляют большой интерес для челюстно-лицевых хирургов.

Гиперплазии кровеносных сосудов отражают биологическую сущность так называемых инфантильных и врожденных гемангиом – реактивных опухолеподобных образований из кровеносных сосудов, обладающих выраженной тенденцией к самопроизвольной инволюции (Рогинский В.В., 2010, Надточий А.Г., 2011; Солдатский Ю.Л., 2012).

Однако, несмотря на способность к самопроизвольной инволюции, данные образования во время своего роста могут достигать значительных размеров, приводя к осложнениям (дыхательная обструкция, обструкция слухового канала, депривационная амблиопия, изъязвление, рубцевание). Кроме того, процесс инволюции может быть неполным, что проявляется остаточными деформациями, рубцами, сохранением изменений цвета и сосудистого рисунка кожи (Буторина А.В., Шафранов В.В., 2003, Голованов В.Н., 2005; Пальтова С.Ю., 2010; Anderson R., 2006; Arneja J., 2010; Daramola O., 2011).

Перед специалистами, занимающимися вопросами лечения пациентов с гиперплазией кровеносных сосудов, встает вопрос о необходимости терапии

и степени ее адекватности, что связано, с одной стороны, с возможностью самопроизвольной инволюции, с другой – с риском появления осложнений.

Предложено много способов лечения детей с так называемыми гемангиомами, из группы которых выделена гиперплазия кровеносных сосудов: склеро-, гормоно-, крио-, лазеро-, рентгенотерапия, хирургический метод, бета-адреноблокаторы, электрохимический лизис, эмболизация и др. Однако эффективность их не доказана. Кроме того, отсутствует алгоритм лечения, который бы позволил дифференцированно подходить к вопросам выбора терапии (Ключарева С.В., 2005; Ан В.В., 2007; Большаков М.Н., 2010; Нешта Е.С., 2010; Трофимов А.Э.,2011; Ashinoff R., 2005; Bruckner A.L., Frieden I.J, 2006, Richter G.T., 2012).

При определении метода лечения необходимо учитывать возраст ребенка, локализацию и размер патологического образования. Важным критерием является стадия патологического процесса (Голованов В.Н., 2005; Нешта Е.С., 2010; Пащенко Ю.В., 2011;. Bigorre M., 2009; Atmaja T., 2012).

Среди наиболее перспективных выделяют использование неселективных бета-адреноблокаторов. В 2008 году группой докторов из госпиталя Бордо (Франция – C.Léauté-Labréze и др., 2008), был открыт лечебный эффект неселективного бета-адреноблокатора пропранолола, что дало мощный толчок к началу медикаментозного лечения детей с данным типом сосудистых поражений. Однако до сих пор четко не определены показания, сроки начала и окончания приема пропранолола, дозы и т.д.

Таким образом, до сегодняшнего дня недостаточно разработаны рекомендации по выбору оптимального способа лечения детей с гиперплазией кровеносных сосудов с учетом самопроизвольной инволюции, что делает терапию во многих случаях неадекватной.

В связи с этим была определена цель нашего исследования.

Цель исследования

Оптимизировать терапию детей с гиперплазией кровеносных сосудов путем разработки дифференцированного алгоритма лечения.

Задачи исследования

1. Провести анализ архивного материала по лечению детей с гиперплазией кровеносных сосудов с 2000 по 2010 гг. и определить эффективность проведенного лечения.

2. Оценить эффективность наиболее распространенных методов лечения по данным собственных наблюдений (2010-2013 гг.).

3. Определить показания и эффективность медикаментозного лечения с использованием препарата пропранолол.

4. Определить оптимальные показания и сроки хирургического лечения детей с гиперплазией кровеносных сосудов.

5. Оценить ближайшие и отдаленные результаты ведения пациентов с гиперплазией кровеносных сосудов при помощи дополнительных методов исследования: УЗИ и компьютерной капилляроскопии.

6. Разработать алгоритм лечения детей с гиперплазией кровеносных сосудов с учетом возможности самопроизвольной инволюции, консервативной терапии, обоснованности и необходимости хирургического метода.

Научная новизна

Впервые:

- дана количественная характеристика эффективности методов, использовавшихся для лечения детей с гиперплазией кровеносных сосудов в 2000-2010 гг., которая на 35,7% ниже, чем у методов, которые использовались в 2010-2013 гг.

- определены, по данным компьютерной капилляроскопии, параметры микроциркуляторного русла в области очага гиперплазии кровеносных сосудов на этапах консервативного лечения.

- установлены, по данным УЗИ, параметры сосудистого русла и предкапиллярного сегмента гиперплазии кровеносных сосудов на разных стадиях и их значение в диагностике и мониторировании пациентов в процессе консервативного лечения.

- проведена оценка эффективности примененных методов (хирургического, консервативного, фототерапии) в зависимости от стадии гиперплазии кровеносных сосудов.

- определены возможности применения фототерапии для коррекции резидуальных проявлений гиперплазии кровеносных сосудов.

- обоснован и предложен алгоритм лечения детей с гиперплазией кровеносных сосудов в зависимости от распространенности и стадии патологического процесса.

Практическая значимость

На основе полученных данных разработан дифференцированный алгоритм лечения, позволяющий усовершенствовать терапию пациентов с гиперплазией кровеносных сосудов.

Доказана целесообразность использования медикаментозной терапии пропранололом у детей с гиперплазией кровеносных сосудов в ЧЛО на стадиях активного роста и начала инволюции.

Показана возможность использования фототерапии для удаления остаточных телеангиэктазий на резидуальной стадии гиперплазии кровеносных сосудов.

Обоснована эффективность использования хирургического метода на стадиях начала и выраженной инволюции, резидуальных проявлений гиперплазии кровеносных сосудов.

Разработанный способ определения параметров гемодинамики в области очага гиперплазии кровеносных сосудов методами УЗИ и компьютерной капилляроскопии позволяет прогнозировать развитие процесса и дифференцированно подходить к выбору метода терапии.

Научные положения, выносимые на защиту:

1. Гиперплазия кровеносных сосудов является отдельной нозологией – формой сосудистого поражения, встречающейся только в детском возрасте и всегда инволютирующей.

2. На основании изучения гемодинамики в области очага гиперплазии кровеносных сосудов с помощью УЗИ и компьютерной капилляроскопии установлено, что в процессе инволюции происходит уменьшение капиллярной сети до 7,0±0,5%, снижение интенсивности периферического кровотока до 7,0±3,0%, диаметра магистральных сосудов до 2,0±1,0 мм со скоростью кровотока до 4,0±3,0 см/с. При медикаментозной терапии пропранололом данные изменения происходят быстрее на 4±0,5 мес ($p<0,05$), что свидетельствует об ускорении сроков инволюции.

3. Применение дифференцированного алгоритма ведения пациентов с гиперплазией кровеносных сосудов челюстно-лицевой области в зависимости от распространенности и стадии патологического процесса позволяет получить хорошие косметические и функциональные результаты.

Апробация результатов исследования

Основные положения работы доложены и обсуждены на: общеинститутской конференции сотрудников ФГБУ «ЦНИИС и ЧЛХ» Минздрава России, Москва, 2011 г.; XVI Конгрессе педиатров России с международным участием «Актуальные проблемы педиатрии», Москва, 2012г.; Всероссийской конференции СтАР, секции хирургов-стоматологов и челюстно-лицевых хирургов, Москва, 2012 г.; III научно-практической конференции молодых ученых ЦНИИС и ЧЛХ, Москва, 2012 г.; Всероссийской научно-практической и образовательной конференции «Актуальные вопросы стоматологии», Уфа, 2012г; XXI Конгрессе Европейской Ассоциации Черепно-челюстно-лицевых хирургов, Дубровник, Хорватия, 2012 г.; VII Ежегодном Конгрессе специалистов перинатальной медицины, Москва, 2012г.; XI Российском Конгрессе «Инновационные технологии в педиатрии и детской хирургии», Москва, 2012; Конкурсе молодых ученых в рамках XVII Съезда педиатров Россиии «Актуальные проблемы педиатрии», Москва, 2013 г.; IV Международном Симпозиуме по сосудистым аномалиям головы и шеи, Литл Рок, США, 2013 г.; Конференции СтАР «Достижения пластической хирургии в комплексе лечения пациентов с

заболеваниями лица, шеи и костей лицевого скелета», Москва, 2013 г.; Конференции Северного общества по изучению сосудистых аномалий, Хельсинки, Финляндия, 2013 г.

Апробация работы проведена на совместном заседании сотрудников отделения челюстно-лицевой хирургии, отделения детской челюстно-лицевой хирургии, отделения хирургической стоматологии детского возраста, отделения хирургической стоматологии, отделения функциональной диагностики ФГБУ «ЦНИИС и ЧЛХ» Минздрава России.

Личное участие автора в получении научных результатов

Автор принимала непосредственное участие в анализе литературных данных и архивных материалов. Лично автором выполнен осмотр пациентов, интерпретированы данные диагностических исследований, проведено хирургическое лечение.

Внедрение результатов исследований

Результаты работы внедрены в клиническую практику отделения детской челюстно-лицевой хирургии, отделения хирургической стоматологии детского возраста ФГБУ ЦНИИС и ЧЛХ Минздрава РФ, отделения детей грудного возраста перинатального кардиологического центра ГКБ №67, учебный процесс кафедры госпитальной педиатрии педиатрического факультета ГБОУ ВПО РНИМУ им. Н.И. Пирогова.

Публикации

По теме диссертационного исследования опубликовано 19 научных работ, в том числе 5 в журналах, рекомендованных ВАК.

Структура и объем диссертации

Диссертация изложена на 148 страницах печатного текста и состоит из введения, 4 глав, выводов, практических рекомендаций и списка литературы (51 отечественный и 209 иностранных источников). Работа проиллюстрирована 53

рисунками, содержит 15 таблиц, 1 схему.

СОДЕРЖАНИЕ РАБОТЫ

Материалы и методы исследования

Проведен анализ архивного материала отделения челюстно-лицевой хирургии ДГКБ №2 (св. Владимира, Москва) с 2000 по 2010 годы - 300 историй болезни. Клинико-функциональное обследование и лечение 150 пациентов в период 2010-2013 гг.

Анализ архивного материала

Проводился анализ историй болезни, из которых извлекали следующие данные: Ф.И.О. ребенка, номер истории болезни; контактные данные; данные о родителях (по возможности) – возраст, хронические заболевания, акушерский анамнез, наследственный анамнез; возраст на момент лечения; диагноз при поступлении; диагноз клинический; анамнез заболевания; являлась ли данная госпитализация первичной или повторной; область поражения; предыдущее лечение; проведенное лечение; проведенные исследования; лучевые методы; гистология, иммуногистохимия; фото; осложнения; отдаленные результаты.

Распределение пациентов по полу и возрасту согласно архивным данным представлено в табл.1.

Таблица 1

Распределение больных по полу и возрасту (архивные данные)

Пол	Возраст больных						Итого
	0-1 мес	1-6 мес.	6-12 мес.	1-3 г	3-7 л	Старше 7 лет	
Мальчики	10	27	36	25	3	1	102 (34,0%)
Девочки	20	64	65	41	5	3	198 (66,0%)
Итого	30 (10,0%)	91 (30,33%)	101 (33,67%)	66 (22,0%)	8 (2,67%)	4 (1,33%)	300 (100%)

Количество катамнестических наблюдений составило 60 со сроком наблюдения от 6 мес. до 10 лет.

Собственные наблюдения. Общая характеристика

В 2010-2013 гг. обследовано и пролечено 150 пациентов.

В табл.2 представлено распределение пациентов по полу и возрасту.

Таблица 2

Распределение пациентов по полу и возрасту.

Пол	Возраст больных						Итого
	0-1 мес.	1-6 мес.	6-12 мес.	1-3 г	3-7 л	Больше 7 лет	
Мальчики	2	13	9	6	2	-	32 (21,33%)
Девочки	4	57	28	21	4	4	118 (78,66%)
Итого	6 (4,0%)	70 (46,67%)	37 (24,87%)	27 (18,0%)	6 (4,0%)	4 (2,67%)	150 (100%)

Методы исследования

1. Анамнез и физикальное обследование, включающее внешний осмотр, пальпацию, позволяли в большинстве случаев установить диагноз «гиперплазия кровеносных сосудов».

2. Ультразвуковое дуплексное сканирование с цветовым допплеровским картированием выполнялось всем пациентам (150) на аппаратах SONOLINE Antares и SONOLINE Sienna (Siemens AG Bereich Medizinische Technik Erlangen, Германия). Оно позволяло получить информацию о гемодинамике в области очага гиперплазии кровеносных сосудов. Измеряли интенсивность периферического кровотока, выражаемую в процентах на единицу площади, и параметры магистральных сосудов: диаметр (см), скорость кровотока, (см/с) в области очага гиперплазии кровеносных сосудов.

3. Компьютерная капилляроскопия проводилась на аппарате «Компьютерный капилляроскоп 4-01» (ЗАО «Центр Анализ Веществ», Россия) с целью определить гемодинамические параметры микроциркуляторного русла в области гиперплазии: преобладающий тип сосудов – артериолы, капилляры, венулы; диаметр микрососудов (мкм),

плотность капиллярной сети (процент на единицу площади), структура интерстициального пространства (мутное, прозрачное). Исследование проведено 137 пациентам с поверхностными и смешанными образованиями.

4. Магнитно-резонансная томография проведена 7 пациентам с гиперплазией в параорбитальной и околоушно-жевательной областях с целью уточнения объема и локализации поражения (аппарат «Aguilion 16» фирмы «Toshiba Medical Systems Corporation», Япония).

5. Гистологическое и иммуногистохимическое исследование проводилось с целью верификации диагноза в 59 наблюдениях при хирургическом удалении очага гиперплазии, в 3 наблюдениях – при биопсии перед началом медикаментозного лечения пропранололом.

6. Фиброларингоскопия. Проведена 12 пациентам с очагами гиперплазии кровеносных сосудов, локализующимися в области нижней трети лица, для исключения поражения дыхательных путей. Использован педиатрический фиброларингоскоп Pentax FNL-7RP3 (Япония).

Методы ведения пациентов.

1. Динамическое наблюдение проводилось на стадии начальных проявлений и активного роста с интервалом 2 недели, затем через 1,3,6,12,24,36 мес.
2. Медикаментозное лечение проводилось с помощью препарата «Обзидан» (МНН Пропранолол) производства фирмы Actavis, Германия (регистрационный номер П №011665/01).
3. Хирургическое лечение заключалось в полном или частичном удалении очага гиперплазии кровеносных сосудов. Во время операций использованы аппараты электрохирургические Force FX, Force EZ, Force Argon II (Valleylab, a division of Tyco Healthcare Group LP, США), прибор портативный для электро-радиохирургии «Сургитрон» (SURGITRON) с принадлежностями (Ellman Int. Inc., США).
4. Фототерапия проводилась с помощью IPL-аппарата Ellipse Multiflex (производство компании Soling, Дания).

Для оценки результатов лечения были сформулированы следующие критерии:

«отлично»: достигнуто полное устранение очага поражения, без косметических и функциональных нарушений,

«хорошо»: очаг поражения удален полностью, признаки рецидива отсутствуют, требуется незначительная коррекция (например, коагуляция остаточной телеангиэктазии),

«удовлетворительно»: частичный регресс, требуется другая методика или хирургическая коррекция,

«неудовлетворительно»: нерадикальное лечение, косметический эффект сомнителен, требуется дальнейшее многоэтапное лечение.

Статистическую обработку полученных данных проводили с использованием критериев Стьюдента при помощи программ Excel и Access Microsoft Office 2003 и программы SPSS for Windows 10.0.

РЕЗУЛЬТАТЫ СОБСТВЕННЫХ ИССЛЕДОВАНИЙ И ИХ ОБСУЖДЕНИЕ

Анализ архивного материала

В табл.3 отражены диагнозы, которые выставлены пациентам при поступлении.

Наибольшему количеству пациентов выставлялся диагноз «гемангиома» (213 - 71,0%). Данный тип образований предполагал их опухолевую природу и необходимость раннего радикального лечения. Ретроспективно диагноз «гиперплазия кровеносных сосудов» устанавливали по данным истории болезни, фото, пересмотра материалов гистологического исследования с использованием метода иммуногистохимии, данных таких исследований как: МРТ, КТ, УЗИ; катамнестических наблюдений. Согласно полученным данным, пациенты распределены на следующие группы: стадия активного роста – 121 (40,33%), стадия начала инволюции – 139 (46,33%), стадия выраженной инволюции – 28 (9,34%), стадия резидуальных проявлений – 12 (4,0%).

Таблица 3

Распределение пациентов по диагнозам

Диагноз при поступлении (ретроспективно)	Количество пациентов	Процент от общего количества
Капиллярная гемангиома (ретроспективно - ГКС в стадии активного роста и начала инволюции)	17	5,67%
Кавернозная гемангиома (ретроспективно - ГКС в стадии активного роста и начала инволюции)	25	8,33%
Гемангиоматоз (ретроспективно - ГКС в стадии активного роста)	4	1,33%
Ангиофиброма (ретроспективно - ГКС в стадии выраженной инволюции)	14	4,67%
Фиброангиома (ретроспективно - ГКС в стадии резидуальных проявлений)	12	4,0%
Гемангиома (ретроспективно - ГКС в стадии активного роста, начала и выраженной инволюции)	213	71,0%
Сиаладенит (ретроспективно - ГКС в стадии активного роста)	4	1,33%
Лимфангиома (ГКС в стадии актиного роста, начала и выраженной инволюции)	5	1,67%
Гемангиоэндотелиома, гемангиоперицитома (ретроспективно - ГКС в стадии активного роста)	6	2,0%
Всего	300	100%

За период 2000-2010 гг. в клинике использованы следующие методы лечения пациентов (табл.4). Преимущественным методом являлся хирургический.

Хирургическое лечение заключалось в иссечении патологического образования (190 пациентов – 63,33%), электрокоагуляции (55 пациентов – 18,33%), лазерной абляции с использованием аргонового лазера (17 пациентов – 5,67%). Использование других агрессивных методов (криотерапия, рентгенотерапия), а также комбинация нескольких таких методов были обусловлены стремлением к раннему началу лечения и необходимостью радикального удаления вследствие предполагавшейся ранее опухолевой природы т.н. «гемангиом».

Таблица 4

Методы лечения пациентов, применявшиеся в 2000-2010 гг.

Метод лечения	Количество пациентов	Процент, %
Хирургическое лечение	261	87,0
Рентгенотерапия	8	2,67
Гормональное лечение	7	2,33
Динамическое наблюдение	6	2,0
Криотерапия	6	2,0
Комбинированное лечение	12	4,0
Итого	300	100%

Ретроспективно проведено распределение применявшихся методов лечения по стадиям гиперплазии кровеносных сосудов.

Таблица 5

Распределение методов лечения по стадиям гиперплазии

Метод лечения	Количество пациентов				
	Стадия активного роста	Стадия начала инволюции	Стадия выраженной инволюции	Стадия резидуальных проявлений	Всего
Хирургическое лечение	100 (33,33%)	122 (40,66%)	27 (9,1%)	12 (4,0%)	261 (87,0%)
Рентгенотерапия	5 (1,67%)	3 (1,0%)	-	-	8 (2,67%)
Гормональное лечение	3 (1,0%)	4 (1,33%)	-	-	7 (2,33%)
Динамическое наблюдение	1 (0,33%)	4 (1,34%)	1 (0,33%)	-	6 (2,0%)
Криотерапия	4 (1,33%)	2 (0,67%)	-	-	6 (2,0%)
Комбинированное лечение	8 (2,67%)	4 (1,33%)	-	-	12 (4,0%)
Итого	121 (40,33%)	139 (46,33%)	28 (9,34%)	12 (4,0%)	300 (100%)

По данным анализа историй болезни выявлено: на стадии активного роста хирургическое лечение не всегда сопровождалось полным удалением очага гиперплазии кровеносных сосудов, что в 37 наблюдениях (14,18%) привело к продолженному росту и необходимости дальнейшего этапного лечения. Кроме того, в 10 наблюдениях (3,83%) после операций в околоушно-жевательной области отмечены явления нейропатии лицевого нерва. На стадии выраженной инволюции и резидуальных проявлений целью хирургического лечения было удаление фиброзно-жировых тканей.

Многоэтапная коррекция потребовалась в 5 наблюдениях (1,92%) в связи с большим объемом очага гиперплазии.

Комбинированное лечение представлено сочетанием хирургического удаления и лазерной абляции (4 набл.-1,33%), хирургического лечения, рентгенотерапии и лазерной абляции (6 набл.-2,0%), хирургического лечения и гормонотерапии преднизолоном (2 набл.-0,67%).

Катамнестические наблюдения составили 60 пациентов: после хирургического лечения – 45 (75,0%), гормонотерапии – 8 (13,33%), динамического наблюдения – 2 (3,34%), комбинированного лечения – 5 (8,33%). На рис.1 представлены отдаленные результаты лечения согласно приведенным выше критериям.

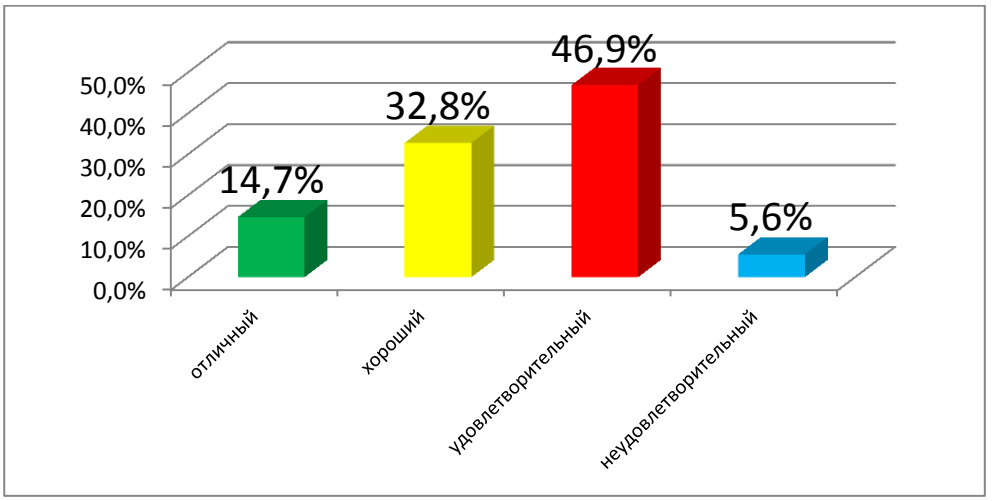

Рис. 1 Оценка отдаленных результатов лечения (2000-2010 гг.)

Анализ собственных наблюдений

На основании данных общеклинических, физикальных методов обследования, а также дополнительных методов функциональной (компьютерная капилляроскопия) и лучевой (ультразвуковое дуплексное сканирование, магнитно-резонансная томография) диагностики патологические образования были разделены на следующие группы: стадия начальных проявлений - 9 (6,0%), стадия активного роста - 60 (40,0%), стадия начала инволюции - 43 (28,67%), стадия выраженной инволюции - 25 (16,67%), стадия резидуальных проявлений - 13 (8,66%). Кроме того, очаги

гиперплазии кровеносных сосудов разделялись по обширности на: фокальные, или очаговые (локализующиеся в пределах одной анатомической области) - 111 (74,0%) и сегментарные (занимающие 2 и более анатомических областей) - 39 (26,0%), по глубине поражения на: поверхностные, расположенные в пределах кожи или слизистой оболочки – 42 (28,0%), глубокие, локализующиеся в подкожной жировой клетчатке, - 13(8,67%), и смешанные – 95 (63,33%).

После безуспешного лечения в других клиниках обратились 76 пациентов (50,67%). В табл.6 представлены используемые до поступления в клинику методы лечения и их осложнения. Большой процент осложнений мотивировал отказ от использования этих методов при лечении детей с гиперплазией кровеносных сосудов в клинике.

Таблица 6

Анализ лечения детей до поступления в клинику ЦНИИС и ЧЛХ.

Название	**Кол-во пациентов**	**Количество осложнений**				
		Продолженный рост	**Деформирующий рубец**	**Дефект**	**Алопеция**	**Соматические осложнения**
Криотерапия	16 (21,05%)	12 (15,79%)	2(2,63%)	-	2(2,63%)	-
Рентгенотерапия	10 (13,16%)	-	4(5,26%)	3(3,95%)	-	-
Склеротерапия	18(23,68%)	4 (5,26%)	4(5,26%)	-	2(2,63%)	-
Лазерная терапия	5 (6,58%)	2(2,63%)	-	-	-	-
Гормонотерапия	15(19,74%)	7 (9,21%)	-	-	-	3(3,95%)
Комбинированное лечение	12 (15,79%)	4 (5,26%)	5 (6,58%)	2(2,63%)	-	-
Итого:	76 (100%)	56 (73,67%)				

При ведении пациентов с гиперплазией кровеносных сосудов использовали следующие подходы (табл.7).

1. Динамическое наблюдение (33 пациента – 22,0%) проводилось при небольших (до 5 кв.см) очагах гиперплазии некритической локализации. Период катамнестического наблюдения составил от 6 мес до 2 лет. В 23 наблюдениях (69,7%) поражения были поверхностными, в 5 (15,15%) – смешанными, в 5 (15,15%) – глубокими. 29 пациентов (87,88%) обратились в

клинику первично, 4 пациента (12,12%) – после лечения, проведенного в других клиниках.

Таблица 7

Распределение пациентов по методам лечения в зависимости от стадии гиперплазии кровеносных сосудов

Метод лечения	Количество пациентов					
	Стадия начальных проявлений	Стадия активного роста	Стадия начала инволюции	Стадия выраженной инволюции	Стадия резидуальных проявлений	Всего
Динамическое наблюдение	9 (6,0%)	8 (5,33%)	12 (8,0%)	4 (2,67%)	-	33 (22,0%)
Медикаментозная терапия (пропранолол)	-	44 (29,33)	21 (14,0%)	-	-	65 (43,33%)
Хирургическое лечение	-	8 (5,34%)	10 (6,67%)	21 (14,0%)	13 (8,66%)	52 (34,67%)
Итого:	9 (6,0%)	60 (40,0%)	43 (28,67%)	25 (16,67%)	13 (8,66%)	150 (100%)

Динамическое наблюдение рекомендовано всем пациентам, обратившимся на стадии начальных проявлений (9 наблюдений – 6,0%). На стадии активного роста динамическое наблюдение рекомендовано больным при медленном увеличении очага гиперплазии (8 наблюдений – 5,33%). Оставшиеся случаи динамического наблюдения представлены пациентами с гиперплазией в стадии начала инволюции (12 пациентов – 8,0%), и выраженной инволюции (4 пациента – 2,67 %).

В 4 наблюдениях (12,12%) результат отличный. Это пациенты с поверхностными поражениями незначительного размера. В 27 наблюдениях (81,81%) получен хороший результат, т.е. сохраняются резидуально расширенные сосуды в области очага поражения. В 2 наблюдениях (6,07%) результат удовлетворительный. Это пациенты с множественными фокальными смешанными очагами поражения, после инволюции которых осталась избыточная фиброзно-жировая ткань, что требует хирургической коррекции.

Контроль показателей гемодинамики в магистральных сосудах, микроциркуляторном русле в области очага гиперплазии во время

наблюдения проводили с помощью ультразвукового дуплексного сканирования и компьютерной капилляроскопии. По данным капилляроскопии отмечено уменьшение капиллярной сети с 12,5±0,5% до 2,0±0,5%, диаметра микрососудов в артериальном отделе с 11,0±0,3 мкм до 4,5±0,2 мкм, в венозном отделе с 13,0±0,8 мкм до 9,0±0,2 мкм. Интенсивность периферического кровотока снизилась с 75,0±10,0% до 7,0±3,0%, диаметр магистральных сосудов уменьшился с 3,5±0,5 мм до 2,0±1,0 мм, скорость кровотока в них с 28,0±2,0 см/с до 5,0±2,0 см/с. Данные изменения произошли в течение 11,0±0,5 мес.

2. Медикаментозная терапия препаратом пропранолол (65 пациентов – 43,33%). После проведенного обследования (клинического, УЗИ, компьютерная капилляроскопия) устанавливали показания к приему препарата: обширные сегментарные очаги гиперплазии (поверхностные) – 23 пациента (35,38%), осложненные фокальные гиперплазии (поверхностные, глубокие, смешанные) – 13 пациентов (20,0%), фокальные гиперплазии (поверхностные, смешанные) площадью более 5кв.см, вызывающие косметические нарушения – 29 пациентов (44,61%). Далее пациенты направлялись на консультацию педиатра-кардиолога в перинатальный кардиологический центр для решения вопроса о возможности проведения лечения. Терапевтическая доза препарата составляла 2 мг/кг/сут, разделенная на 3 приема. Длительность приема препарата составила 6-12 мес. (9±3 мес.).

Лечение начинали на стадии активного роста (44 пациента - 67,69%) и на стадии начала инволюции (21 пациент – 32,31%). У 5 пациентов (7,69%) отмечены побочные эффекты: 2 пациента - эпизоды вагоинсулярного криза с клиникой гипогликемии, 1 пациент - продолжительное течение обструктивного бронхита, как осложнения ОРВИ, что потребовало временного прекращения терапии до полного выздоровления, 1 пациент - пролонгированная пауза ритма по данным суточного мониторинга ЭКГ за счет остановки синусового узла, в результате чего терапия пропранололом была завершена, 1 пациент - повышение показателей АЛТ и АСТ,

выявленные при обследовании, проводимом в период завершения курса терапии.

Лечение прекращали при достижении параметров УЗИ и компьютерной капилляроскопии, характерных для резидуальной стадии гиперплазии кровеносных сосудов: плотность капиллярной сети менее 2%, диаметр венулярного отдела капилляров 8,0 мкм, интерстиций прозрачный; интенсивность периферического кровотока меньше 25%, диаметр магистральных сосудов 0,5-1 мм, скорость кровотока менее 6 см/с. Аналогичные динамическому наблюдению показатели отмечены в срок 7,0±1,5 мес. На рис.2 представлены результаты применения препарата пропранолол.

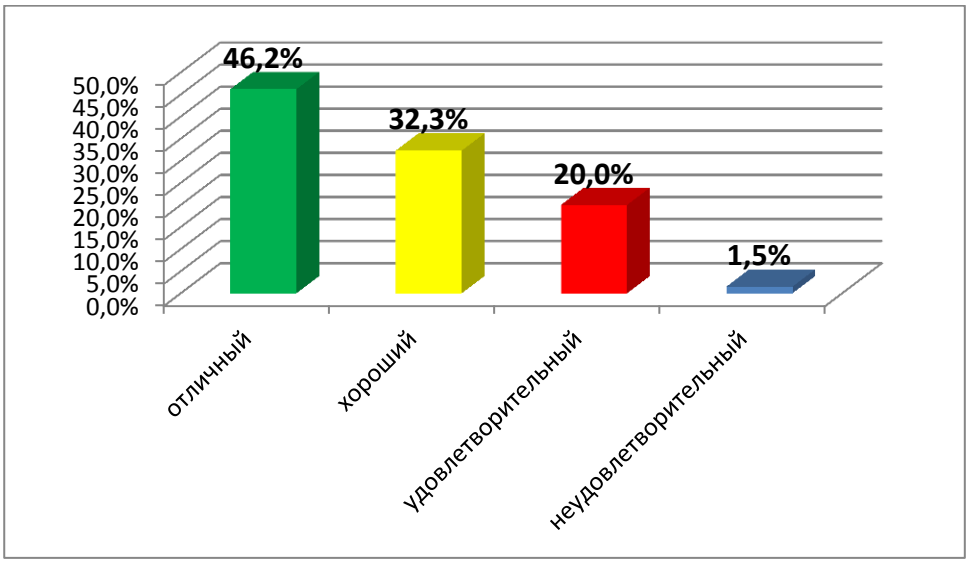

Рис.2 Результаты применения препарата пропранолол.

Сроки катамнестических наблюдений составили 6, 12 и 36 месяцев. В 14 наблюдениях (21,5%) потребовалось дальнейшее хирургическое лечение вследствие неполной инволюции и сохраняющихся комплексов фиброзно-жировых тканей, в 21 наблюдении (32,3%) – коагуляция остаточных участков телеангиэктазий.

Пациенты, которым после лечения пропранололом проведено хирургическое иссечение патологических тканей или фототерапия

поверхностных сосудистых изменений, составили группу комбинированного лечения – 13 пациентов (8,67%).

3. Хирургическое лечение как самостоятельный метод (без медикаментозной терапии) проведен 52 пациентам (34,67%). Лечение заключалось в полном или частичном иссечении очага гиперплазии с закрытием раневого дефекта местными тканями. Показаниями к хирургическому лечению являлись: на стадии активного роста (8 пациентов – 5,34%) – смешанные объемные образования размером менее 5 кв.см, в результате инволюции которых возможно образование избытка фиброзно-жировой ткани; на стадии начала инволюции (10 пациентов – 6,67%), выраженной инволюции (21 пациент – 14,0%), резидуальных проявлений (13 пациентов – 8,66%) избыток фиброзно-жировой ткани, оставшийся в результате инволюции смешанного или глубокого очага гиперплазии. Намного чаще хирургическое лечение использовали при фокальных очагах (48 пациентов – 92,31%), чем при сегментарных поражениях (4 пациента – 7,69%).

Результаты применения хирургического метода представлены на рис. 3.

4. Комбинированное лечение. Группу комбинированного лечения составили пациенты, которым потребовалось долечивание после применения препарата пропранолол.

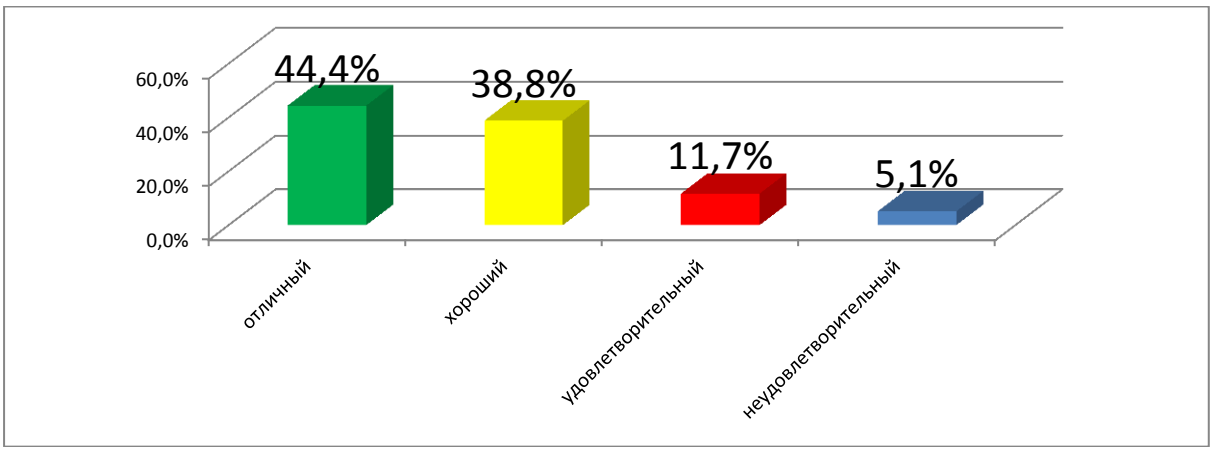

Рис. 3 Результаты применения хирургического метода.

В нее вошли 7 пациентов (4,67%), которым было проведено хирургическое вмешательство с целью коррекции резидуальных фиброзно-жировых тканей и 6 пациентов (4,0%), которым была проведена фототерапия с целью коррекции резидуальных телеангиэктазий. Количество сеансов составило от 3 до 5 с интервалом 1-1,5 мес. Клинически значимый эффект был заметен после 3 сеанса, что подтверждалось данными компьютерной капилляроскопии.

Анализ катамнестических наблюдений позволил оценить эффективность проведенного лечения и сравнить ее с архивными материалами (рис. 4).

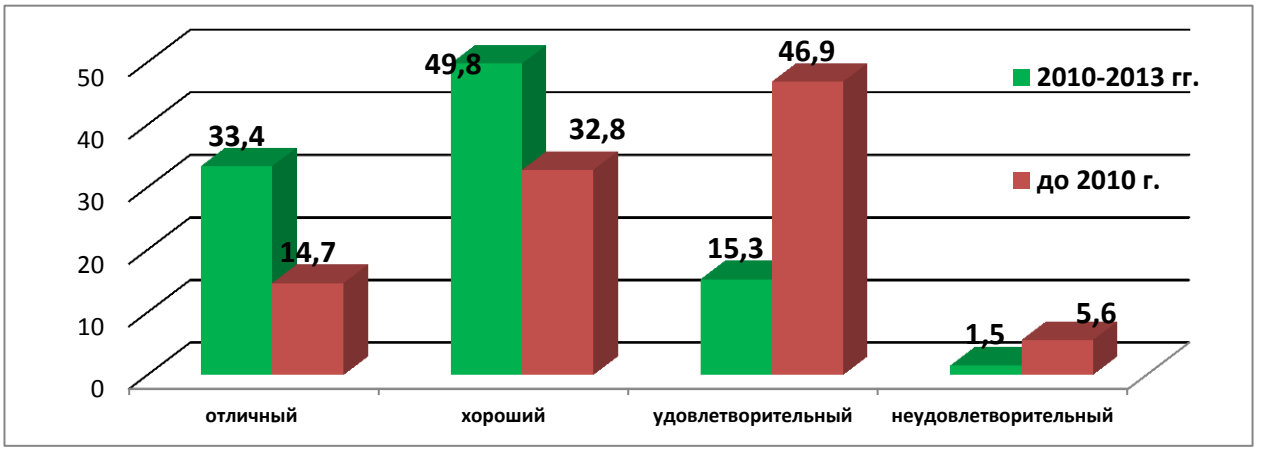

Рис. 4 Сравнительная оценка эффективности лечения в 2000-2010 гг. и в 2010-2013гг.

Таким образом, использование дифференцированного подхода к лечению детей с гиперплазией кровеносных сосудов позволил повысить эффективность лечения с 47,5% до 83,2% ($p<0,001$).

Предложенный алгоритм лечения детей с гиперплазией кровеносных сосудов в челюстно-лицевой области представлен на рис.5.

Гиперплазия кровеносных сосудов	Фокальная	Начальные проявления	Динамическое наблюдение с интервалом 2 недели, при начале активного быстрого роста - лечение
		Активный рост	Медикаментозная терапия, хирургическое удаление, наблюдение
		Начало инволюции	Наблюдение, медикаментозная терапия, хирургическое удаление, лазерная/фотокоагуляция
		Выраженная инволюция	Наблюдение, хирургическое удаление, лазерная/фотокоагуляция
		Резидуальные проявления	Хирургическое удаление, лазерная/фотокоагуляция
	Сегментарная	Начальные проявления	Динамическое наблюдение с интервалом 2 недели, при активном быстром росте – медикаментозная терапия
		Активный рост	Медикаментозная терапия
		Начало инволюции	Медикаментозная терапия
		Выраженная инволюция	Динамическое наблюдение, хирургическое лечение, лазерная/фотокоагуляция
		Резидуальные проявления	Хирургическая коррекция, лазерная/фотокоагуляция

Рис. 5 Алгоритм лечения детей с гиперплазией кровеносных сосудов в челюстно-лицевой области и шеи.

ВЫВОДЫ

1. В период 2000-2010 гг. при лечении пациентов с гиперплазией кровеносных сосудов (так называемыми инфантильными гемангиомами) использованы следующие методы: хирургический (87,0%), рентгенотерапия (2,67%), гормональное лечение (2,33%), динамическое наблюдение (2,0%), криотерапия (2,0%), комбинированное лечение (4,0%). Эффективность лечения составила 47,5%.

2. Совокупное количество осложнений после крио-, рентгено-, склеро-, гормонотерапии, по данным обращаемости после лечения в других клиниках, составило 73,68%.

3. Выбор метода лечения зависит в первую очередь от стадии процесса и клинической формы заболевания (фокальная, сегментарная). Рекомендованы следующие подходы: динамическое наблюдение, медикаментозная терапия пропранололом, хирургическое удаление.

4. Хирургическое лечение позволило получить хорошие результаты при использовании на стадии активного роста при очагах гиперплазии некритической локализации площадью менее 5 кв.см и на резидуальной стадии при удалении фиброзно-жировой ткани.

5. Метод медикаментозной терапии препаратом пропранолол оправдан при обширных поражениях, поражениях критической локализации в стадии активного роста и начала инволюции. Его эффективность составила более 78,5%. Для получения хороших результатов при наличии резидуальных телеангиэктазий проводилась фототерапия, что способствовало получению хороших результатов.

5. УЗИ и капилляроскопия позволяют контролировать параметры гемодинамики в очаге поражения на этапах диагностики и лечения. Во время самопроизвольной и медикаментозно индуцированной инволюции отмечено достоверное уменьшение плотности капиллярной сети, диаметров микрососудов, интенсивности кровотока и диаметра магистральных сосудов ($p<0,05$).

6. Эффективность разработанного алгоритма лечения пациентов в зависимости от стадии и размера гиперплазии кровеносных сосудов составила более 80%.

ПРАКТИЧЕСКИЕ РЕКОМЕНДАЦИИ

1. Лечение детей с гиперплазией кровеносных сосудов в челюстно-лицевой области должно проводиться с учетом возможности самопроизвольной инволюции. Выбор метода лечения определяется

возрастом больного, стадией поражения (первичных проявлений, активного роста, начала инволюции, выраженной инволюции, резидуальных проявлений), локализацией и размером очага поражения (сегментарное или фокальное).

2. Для верификации диагноза, определения стадии процесса, прогнозирования дальнейшего течения заболевания целесообразно проводить УЗИ, компьютерную капилляроскопию, при необходимости – КТ, фиброларингоскопию, гистологическое и иммуногистохимическое исследования.
3. Лечение на стадиях активного роста, начала, выраженной инволюции, резидуальных проявлений рекомендуется проводить с использованием предложенного алгоритма.
4. При необходимости медикаментозной терапии препаратом пропранолол пациент направляется к кардиологу для проведения обследований (ЭКГ, ЭхоКГ, холтеровское мониторирование, биохимический анализ крови) и принятии решения о начале лечения. Подбор дозы и отмена препарата пропранолол проводятся стационарно.

Публикации по теме диссертации

1. Котлукова Н.П., Рогинский В.В., Тимофеева М.Ю., Кисленко О.А., Рыбалко Н.А., Крутова А.В., Репина Э.А., Кузьменкова Л.О. Применение пропранолола для лечения гиперплазии кровеносных сосудов (т.н. инфантильных гемангиом) у детей раннего возраста // Сборник материалов XVI Конгресса педиатров России с международным участием «Актуальные проблемы педиатрии», Москва, 24-27 февраля 2012. - С. 374.

2. Котлукова Н.П., Рогинский В.В., Бокерия Е.Л., Тимофеева М.Ю., Репина Э.А., Кузьменкова Л.О., Кисленко О.А. Новый взгляд на применение препарата «Пропранолол» при инфантильных гемангиомах у детей // Материалы X Российского Конгресса «Инновационные технологии в педиатрии и детской хирургии». Москва, 18-20 октября, 2011. - С.132.

3. Репина Э.А., Рогинский В.В., Надточий А.Г., Котлукова Н.П., Кузьменкова Л.О., Тимофеева М.Ю.Тактика лечения детей с гиперплазиями кровеносных сосудов (т.н. инфантильных гемангиом) в челюстно-лицевой области // Сборник материалов XVI Конгресса педиатров России с международным участием «Актуальные проблемы педиатрии», Москва, 24-27 февраля 2012. - С. 637.

4. Рогинский В.В., Кузьменкова Л.О., Близнюков О.П., Надточий А.Г., Котлукова Н.П., Мустафина Ф.Н., Репина Э.А., Абрамова Е.А. Диагностика и клинико-морфологическая характеристика гиперплазии кровеносных сосудов у детей в челюстно-лицевой области // Стоматология. Специальный выпуск. – 2012. – С.17-27.

5. Мустафина Ф.Н., Кречина Е.К., Рогинский В.В., Близнюков О.П., Абрамова Е.А., Кузьменкова Л.О., Репина Э.А., Баранов В.В. Некоторые аспекты патогенеза сосудистых поражений челюстно-лицевой области у детей по данным компьютерной капилляроскопии и морфологии // Стоматология. Специальный выпуск. – 2012. – С. 27-32.

6. Рогинский В.В., Репина Э.А., Котлукова Н.П., Солдатский Ю.Л., Павелко Г.А., Кузьменкова Л.О., Тимофеева М.Ю., Абрамова Е.А. Тактика лечения детей с сосудистыми гиперплазиями (т.н. детскими и врожденными гемангиомами) в челюстно-лицевой области: обзор литературы и результаты собственных исследований // Стоматология. Специальный выпуск. –2012. – С.32-42.

7. Котлукова Н.П., Рогинский В.В., Тимофеева М.Ю., Репина Э.А., Кисленко О.А. Новый взгляд на лечение инфантильных гемангиом (сосудистых гиперплазий) // Педиатрия. - 2012.- Том 91, N 6. - С.60-64.

8. Кузьменкова Л.О., Репина Э.А. Диагностика и клинико-морфологическая характеристика гиперплазии кровеносных сосудов у детей в челюстно-лицевой области // Материалы III научно-практической конференции молодых ученых «Актуальные проблемы стоматологии», Стоматология. - 2012.- Том 91, N 5. - С.61.

9. Репина Э.А., Кузьменкова Л.О. Тактика лечения детей с гиперплазиями кровеносных сосудов (инфантильными гемангиомами) в челюстно-лицевой области // Материалы III научно-практической конференции молодых ученых «Актуальные проблемы стоматологии», Стоматология. -2012.- Том 91, N 5. - С.62.

10. Котлукова Н.П., Тимофеева М.Ю., Рогинский В.В., Репина Э.А. PHACE-синдром: современные подходы к диагностике и лечению // Материалы VII Всероссийского конгресса «Детская кардиология -2012», Москва 4-5 июня 2012. - С. 376-378.

11. Репина Э.А., Рогинский В.В., Надточий А.Г., Котлукова Н.П., Кузьменкова Л.О. Тактика лечения детей с гиперплазиями кровеносных сосудов в челюстно-лицевой области // Сборник статей Всероссийской научно-практической и образовательной конференции «Актуальные вопросы стоматологии», Уфа, 7-8 июня 2012 г. – С. 77.

12. Кузьменкова Л.О.. Рогинский В.В., Близнюков О.П., Надточий А.Г., Репина Э.А. Диагностика и клинико-морфологическая характеристика гиперплазии кровеносных сосудов у детей (инфантильных гемангиом) в челюстно-лицевой области // Сборник статей Всероссийской научно-практической и образовательной конференции «Актуальные вопросы стоматологии», Уфа, 7-8 июня 2012 г. – С. 60.

13. Repina E., Roginskiy V., Kuzmenkova L., Nadtochiy A., Kotlukova N., Timofeeva M. Treatment approaches in children with blood vessels hyperplasia (i.e. infantile haemangioma) in maxilla-facial region // Abstract Book, 21. Congress of the European Association for Cranio-Maxillo-Facial Surgery, Dubrovnik, Croatia, 11-15 September 2012. – P.96.

14. Kuzmenkova L., Roginskiy V., Bliznyukov O., Repina E. Diagnostics, clinical and morphological features of blood vessel hyperplasia in maxilla-facial area in children // Abstract Book, 21. Congress of the European Association for Cranio-Maxillo-Facial Surgery, Dubrovnik, Croatia, 11-15 September 2012. – P.96.

15. Timofeeva M., Kotlukova N., Roginskiy V., Repina E. Propranolol for the treatment of infants with infantile hemangioma: results from a series of 70 patients // Abstract Book, 21. Congress of the European Association for Cranio-Maxillo-Facial Surgery, Dubrovnik, Croatia, 11-15 September 2012. – P.97.

16. Котлукова Н.П., Тимофеева М.Ю., Рогинский В.В., Репина Э.А., Кисленко О.А. Пропранолол для лечения гиперплазий кровеносных сосудов (т.н. инфантильных гемангиом) у детей // Сборник материалов XVII Съезда педиатров России с международным участием «Актуальные проблемы педиатрии», Москва, 14-17 февраля 2013. - С. 290.

17. Мустафина Ф.Н., Шавлохова Е.А., Рогинский В.В., Близнюков О.П., Кречина Е.К., Репина Э.А., Кузьменкова Л.О Морфофункциональная оценка микроциркуляторного русла кровеносных сосудов челюстно-лицевой области и шеи у детей с гиперплазиями (т.н. инфантильными и врожденными гемангиомами) // Сборник материалов XVII Съезда педиатров России с международным участием «Актуальные проблемы педиатрии», Москва, 14-17 февраля 2013. - С. 434.

18. Рогинский В.В., Кузьменкова Л.О., Близнюков О.П., Надточий А.Г., Репина Э.А., Горбоносов В.А., Мустафина Ф.Н., Шавлохова Е.А., Пальтова С.Ю. Диагностика и клинико-морфологическая характеристика гиперплазии кровеносных сосудов у детей (т.н. инфантильных и врожденных гемангиом) в челюстно-лицевой области // Сборник материалов XVII Съезда педиатров России с международным участием «Актуальные проблемы педиатрии», Москва, 14-17 февраля 2013. - С. 434.

19. Тимофеева М.Ю., Репина Э.А., Котлукова Н.П., Рогинский В.В., Архангельская О.Н., Скуредина Л.А. PHACE-синдром: современные возможности диагностики и лечения // Педиатрия. – 2013. - №2. – С.68-72.

Подписано в печать 24.05.2013

Формат 60x84/16

Бумага офсетная. Печать цифровая.

Усл. печ. л. 1,5

Тираж 50 Экз. Заказ № 0827

Типография ООО “Ай-клуб” (Печатный салон МДМ)

119146, г. Москва, Комсомольский пр-кт, д.28

Тел. 8-495-782-88-39